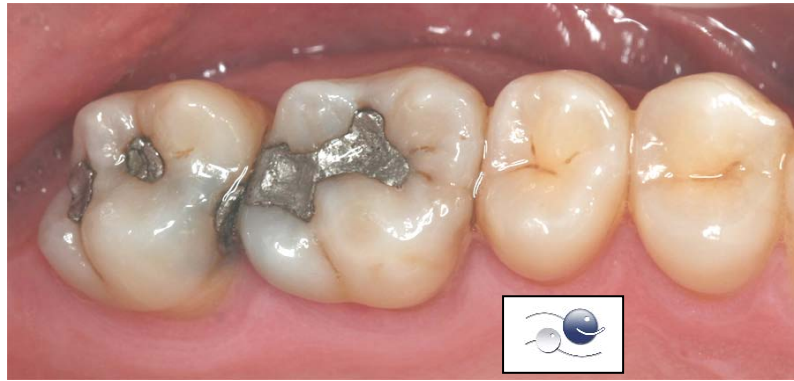
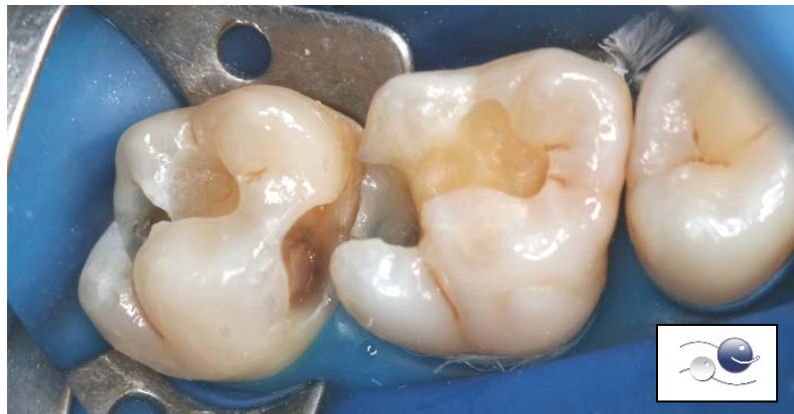

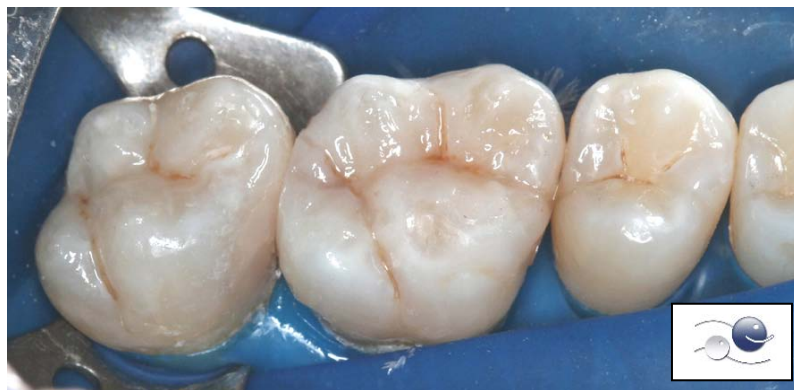RESINAS POSTERIORES - Caso Clínico 01



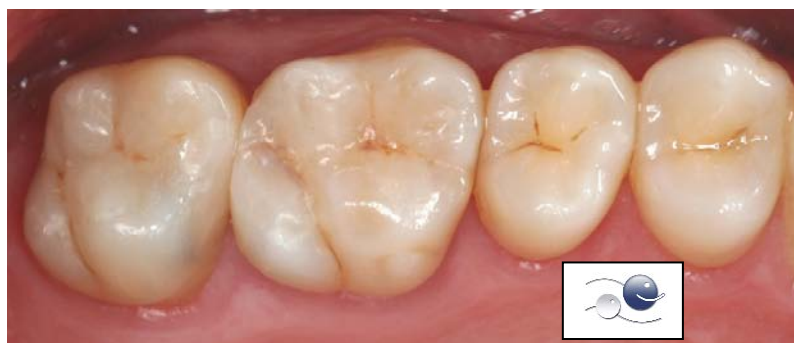1) Situação clínica inicial. Restaurações de amálgamas deficientes.



2) Preparo cavitário + remoção de cárie + isolamento absoluto do campo operatório com lençol de borracha.



3) Finalização das restaurações em resina composta direta.



4) Fotografia final após ajuste da oclusão e polimento das restaurações.