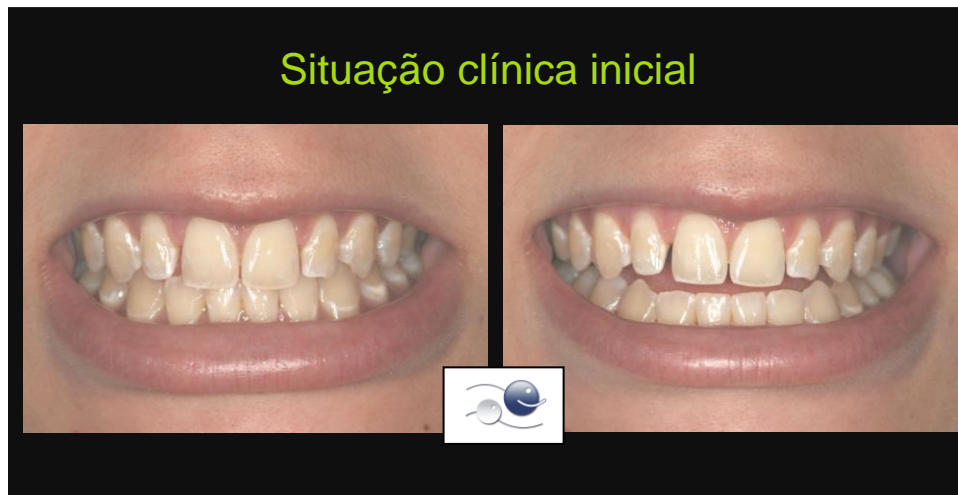
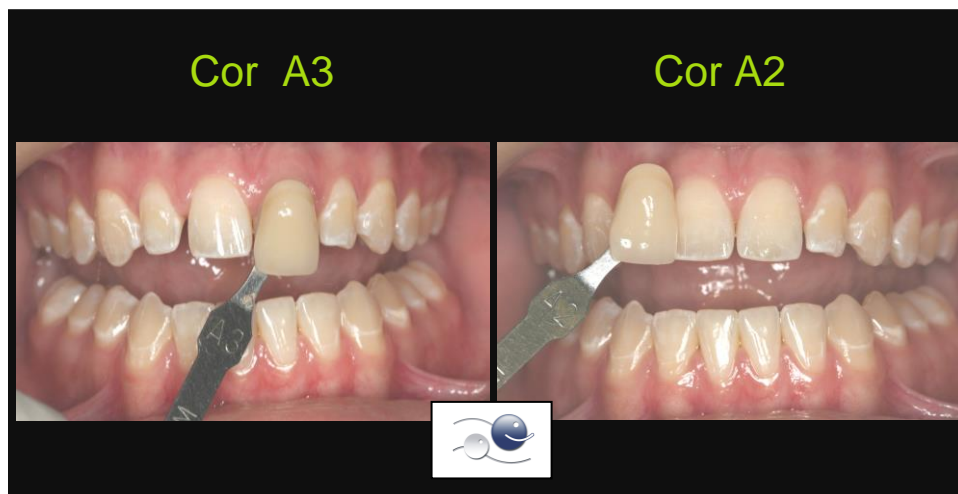
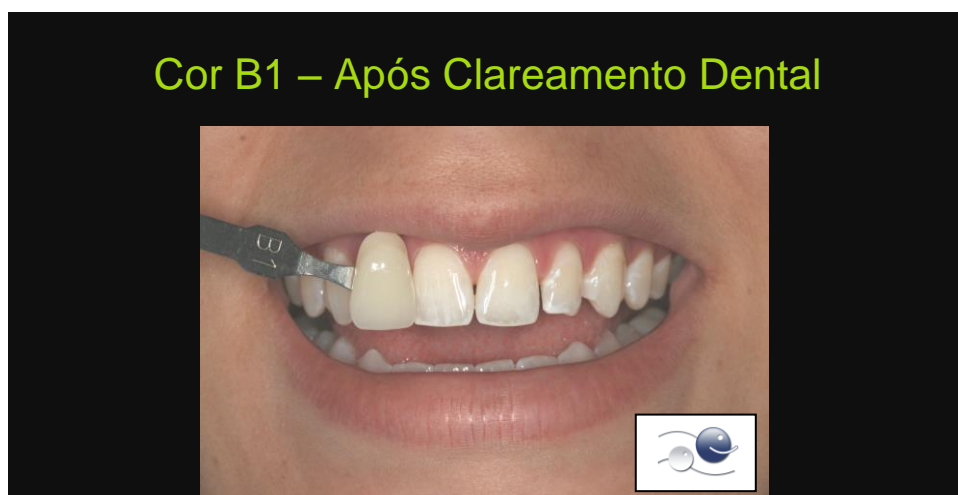CASO CLÍNICO DE RESINA COMPOSTA ANTERIOR



- 1) Paciente após finalização de tratamento ortodôntico. Ela queixava do escurecimento dos dentes e presença de diastemas (espaçamento entre os dentes).

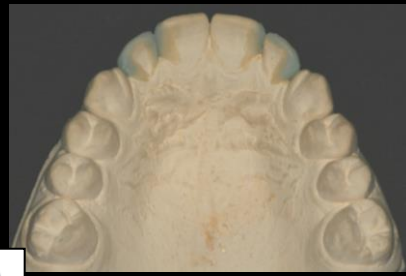
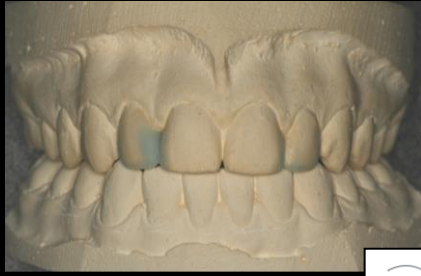

- 2) Cor inicial antes do clareamento. Alguns dentes tinham a cor próxima ao A2 e outros ao A3 (escala Vita Clássica).



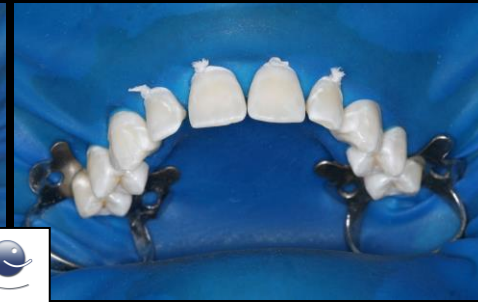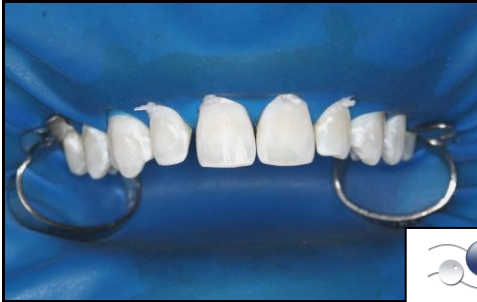- 3) Cor final obtida (B1 – é a cor mais clara desta escala) após clareamento conjugado (Laser / Led e caseiro).

Modelos de estudo + enceramento de diagnósticos



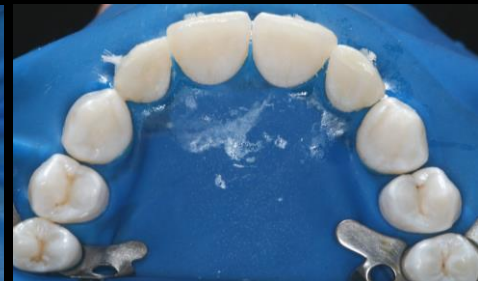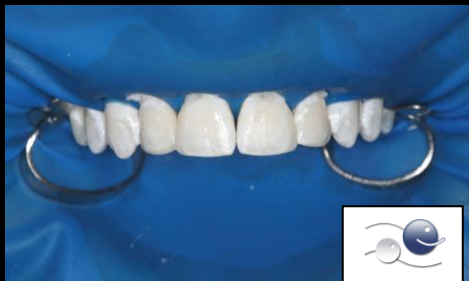- 4) Estudo realizado em modelos para avaliar proporção dos dentes. Simulação realizada no laboratório com cera azul .

Isolamento absoluto do campo operatório



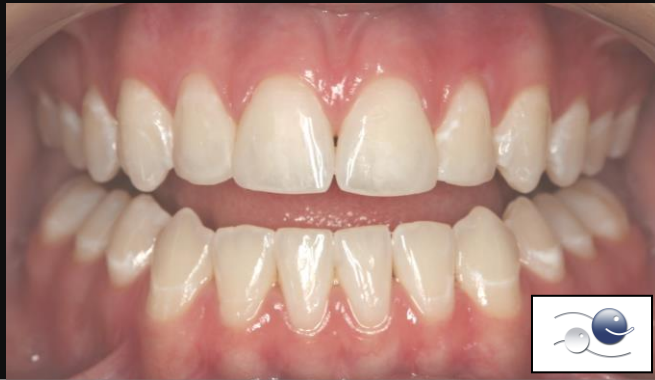- 5) Fotografia mostrando o isolamento absoluto do campo operatório com lençol de borracha, com os dentes prontos para serem modificados com resina composta.

Finalização das Resinas Fotopolimerizáveis



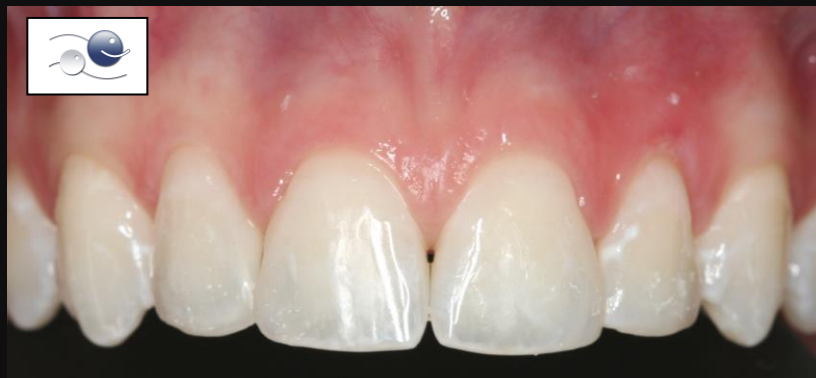- 6) Modificação da forma dos dentes com resina no final da sessão clínica.

Resultado final



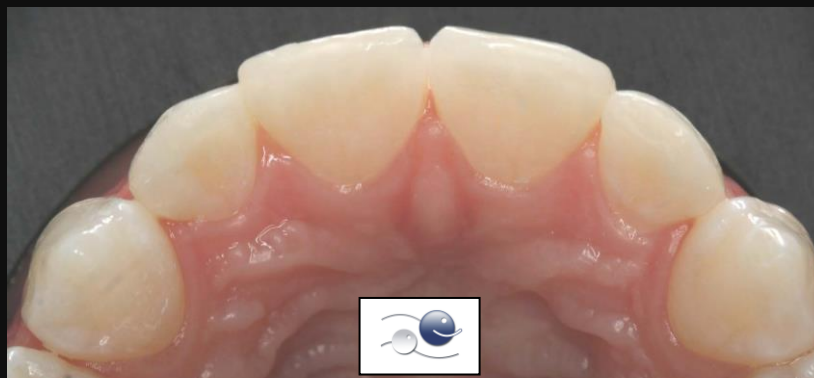7) Vista intra-oral 1 semana após a finalização do trabalho.

Resultado final

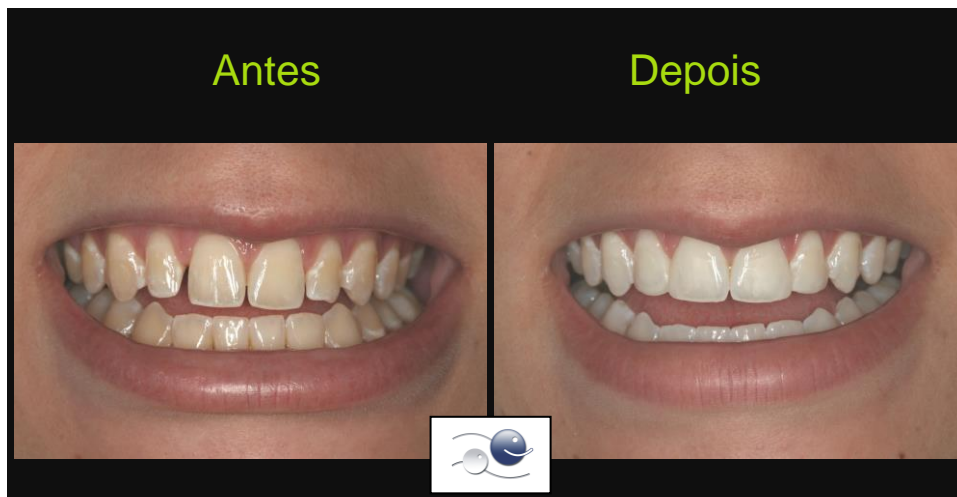

8) "Close" após a finalização do trabalho.

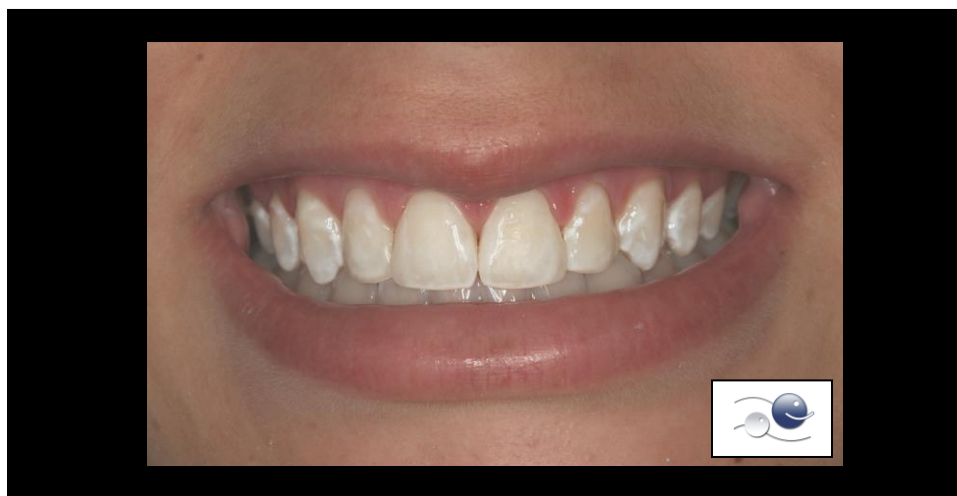Vista palatina



9) Vista palatina após a finalização do trabalho.



10) Resultado final obtido com uma satisfação muito grande por parte da paciente.



11) Observar a harmonia de conjunto obtida.