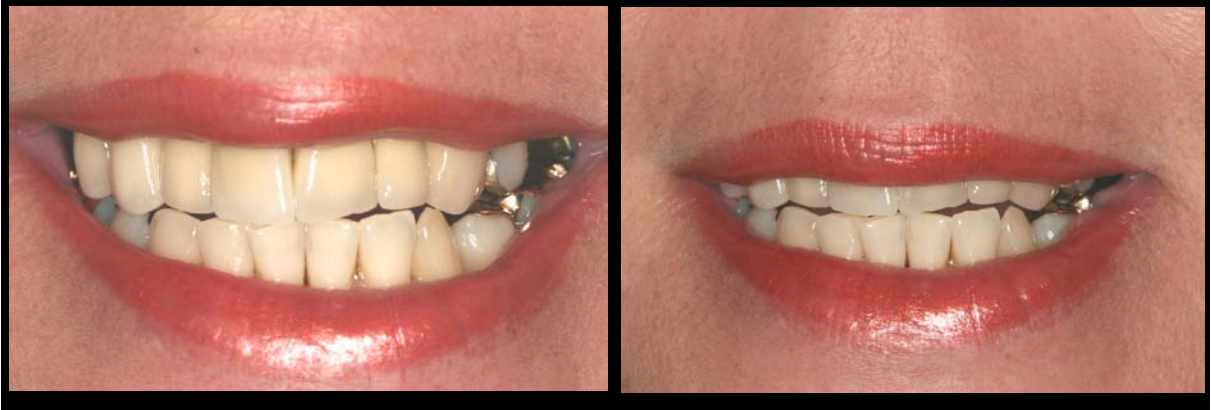

PRÓTESE PARCIAL REMOVÍVEL DE ENCAIXE - CASO CLÍNICO 1

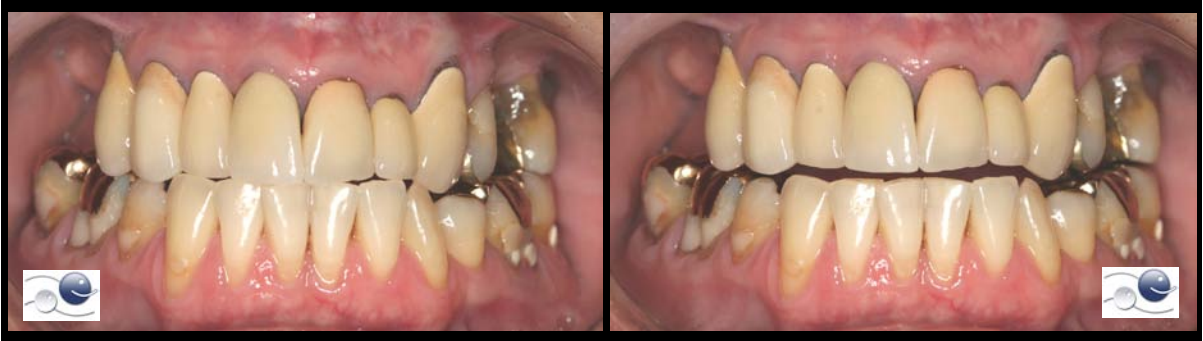Esta paciente nos procurou com a queixa de dor intensa na região de molar inferior esquerda, mais especificamente no segundo molar. Ela desejava fazer uma reabilitação oral melhorando a estética e a função. Na arcada superior seria necessário fazer cirurgia de levantamento de seio maxilar bilateral para posterior instalação de implantes. Devido a necessidade de aguardar praticamente 10 meses para instalar a prótese sobre os implantes, a paciente optou pela reabilitação oral com prótese mista (Prótese Fixa mais Prótese Removível). Nesta opção protética seria necessário confeccionar coroas anteriores esplintadas (unidas). Como o segundo molar superior esquerdo tinha lesão de furca mesial (observar desnível ósseo na radiografia), optou-se por coroa unitária fresada, recebendo o grampo da Prótese Parcial Removível (PPR). Na arcada inferior, após 3 meses da exodontia dos elementos condenados instalou-se implantes osseointegrados substituindo estes elementos.

Situação clínica inicial

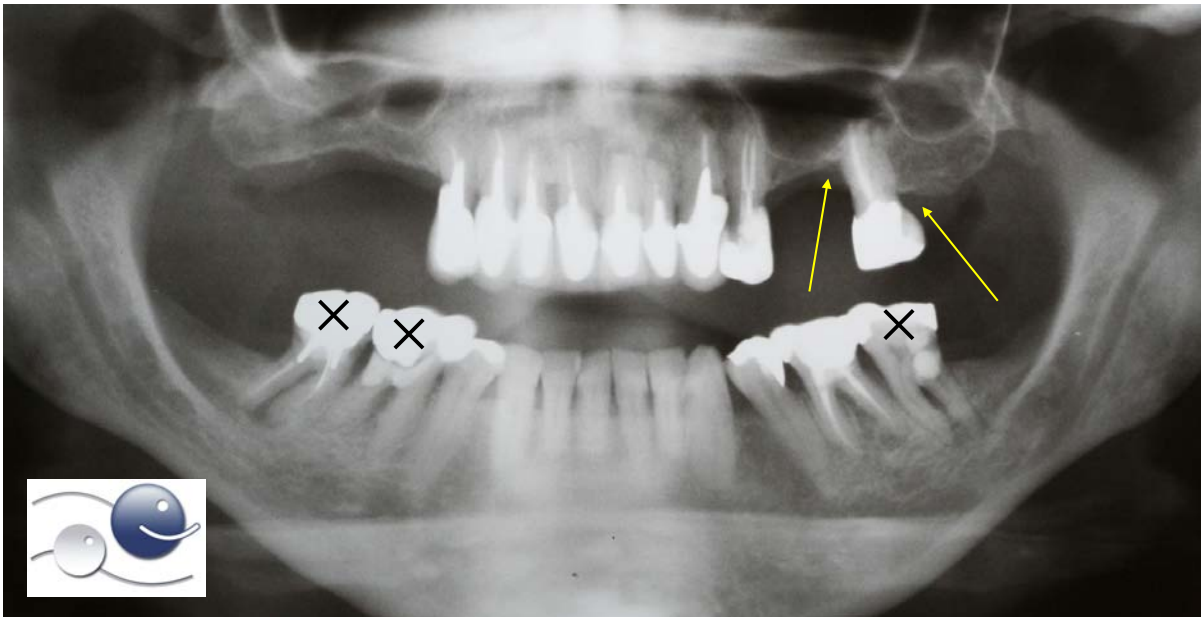


- 1) Paciente tinha coroas de porcelana superior e queixava de dor forte do lado inferior esquerdo.

Padrão oclusal: topo-a-topo

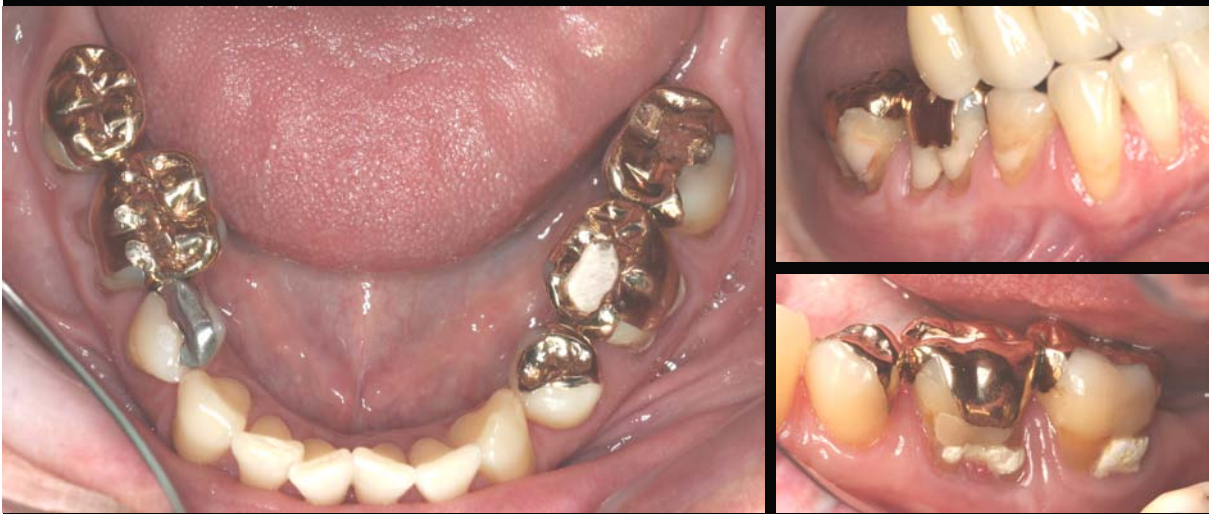

- 2) A paciente quando tinha os dentes em oclusão mordida de topo.

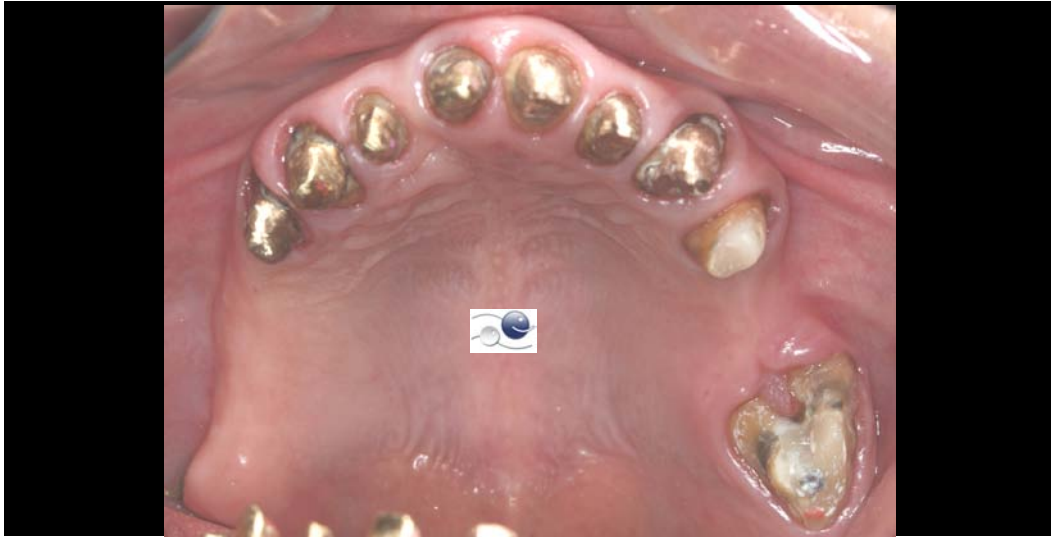

- 3) Dentes inferiores tinham indicação de exodontia (marcados com X). Observar desnível ósseo no segundo molar superior esquerdo (setas).

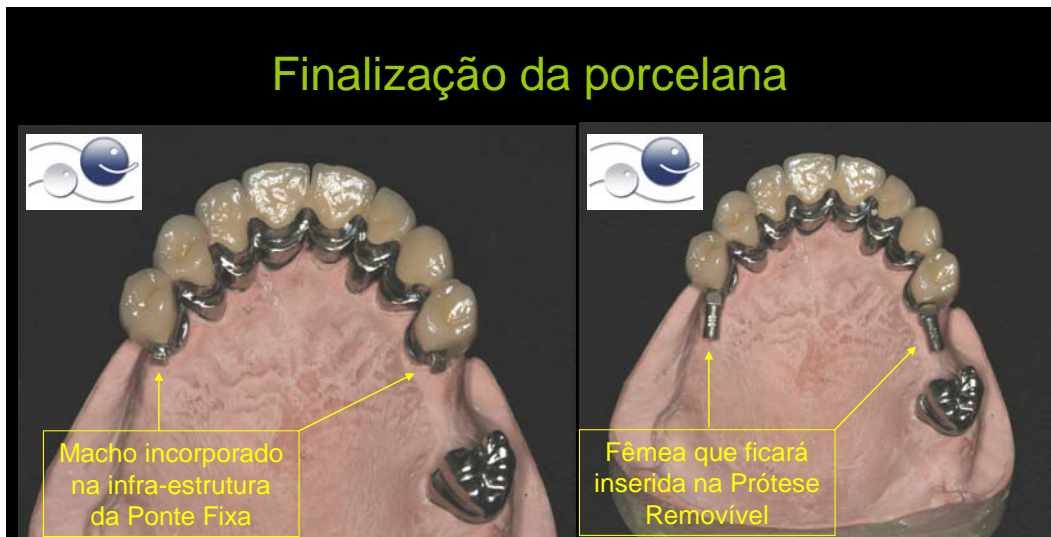Arcada inferior com 3 elementos condenados



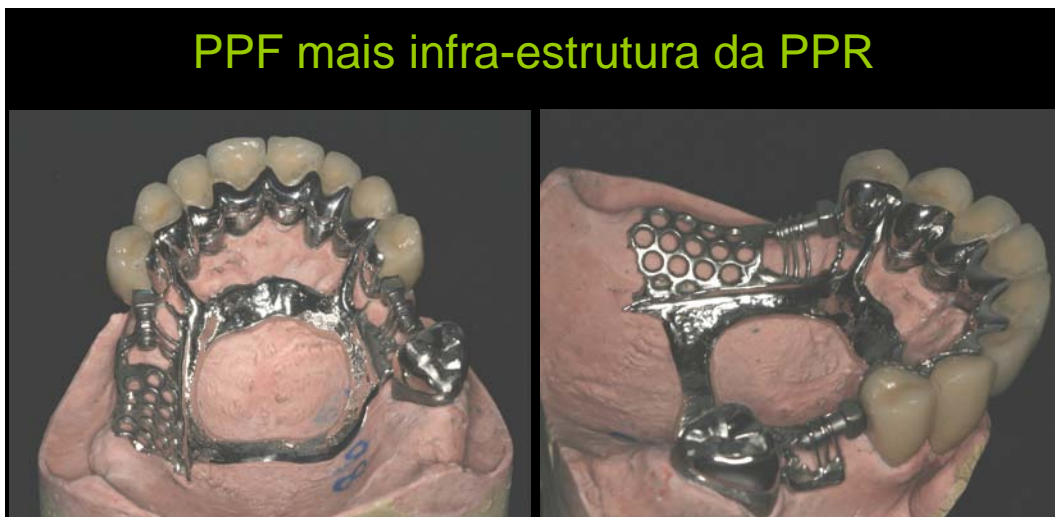- 4) Os segundos molares inferiores e o primeiro molar inferior direito tinham indicação de exodontia devido a grande perda óssea.



- 5) Dentes superiores preparados. O segundo molar superior esquerdo apresentava lesão de furca mesial, passível de higienização.

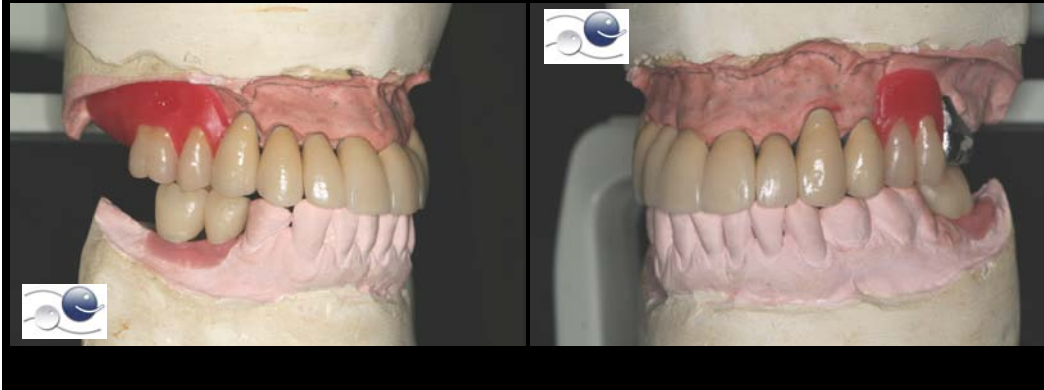


- 6) Finalização das porcelanas anteriores e coroa total fresada do segundo molar superior esquerda.

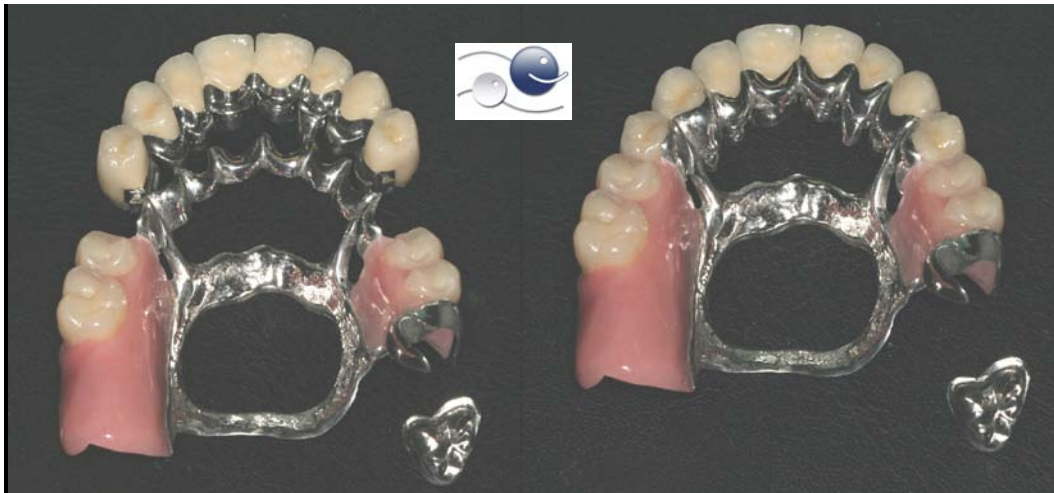

- 7) Infra-estrutura da Prótese Parcial Removível (PPR) pronta.

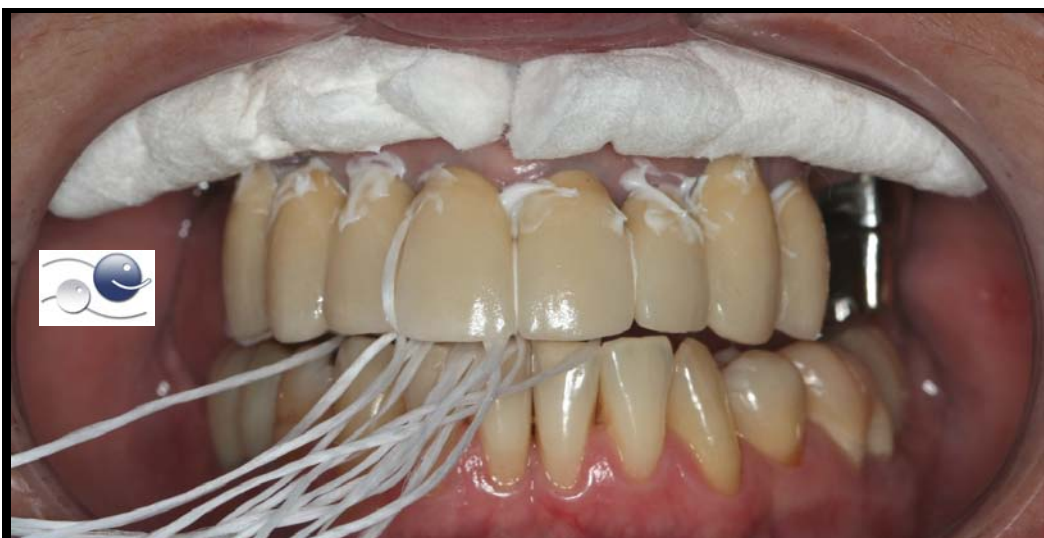Montagem dos dentes da PPR superior



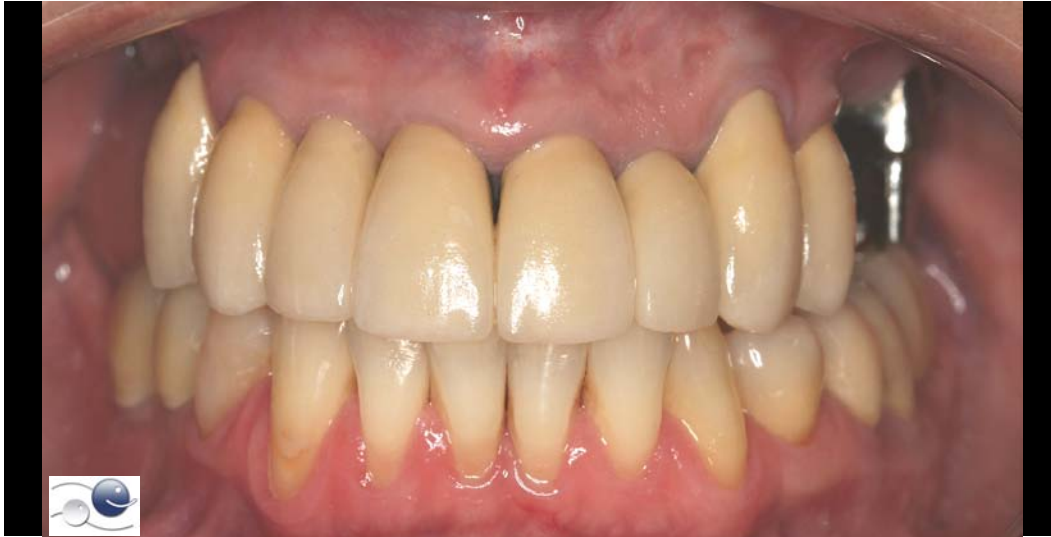8) Foram instalados 3 implantes na arcada inferior.



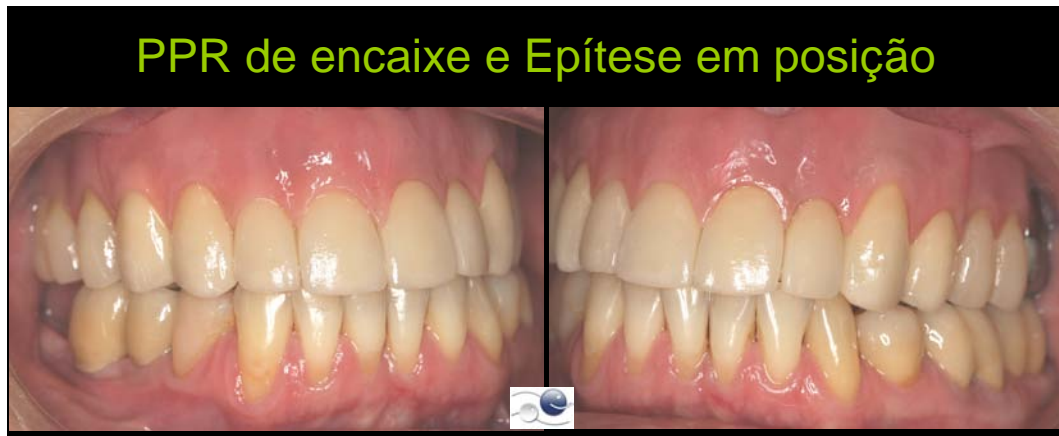9) Próteses Parciais Fixas (PPF) e Parcial Removível (PPR) finalizadas.



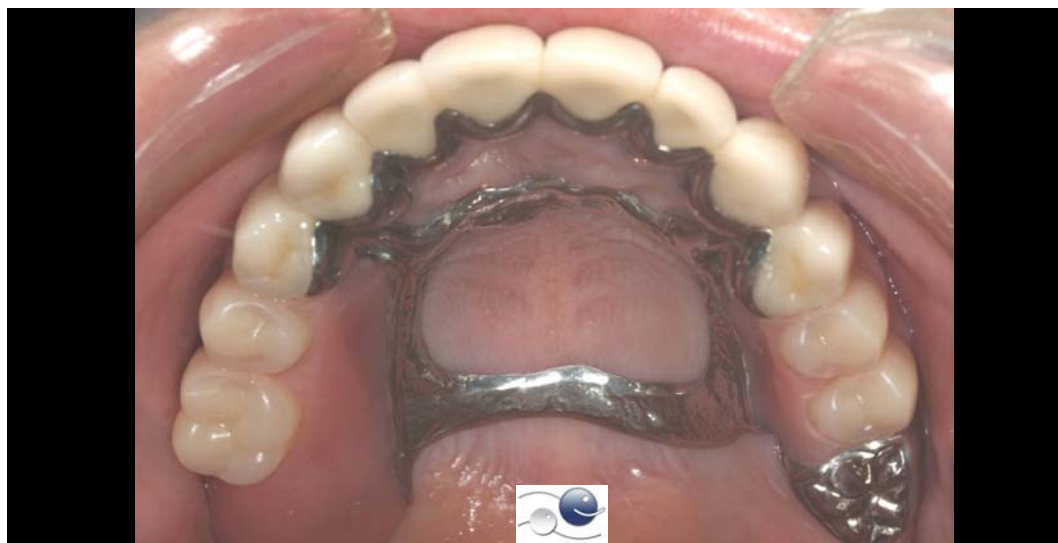10) Cimentação da PPF anterior.



- 11) Após cimentação das partes fixas do trabalho. Observar buraco negro entre os incisivos centrais superiores. Foi confeccionada uma epítese.

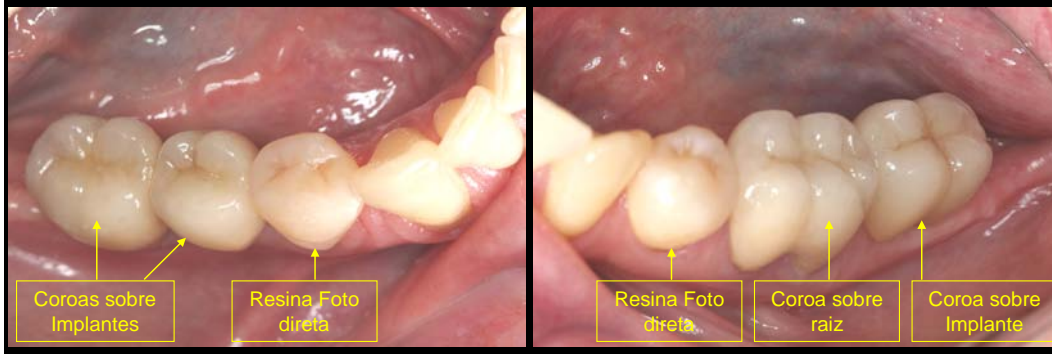


- 12) Observar o padrão oclusal obtido e a integração estética entre os dentes e a gengiva.

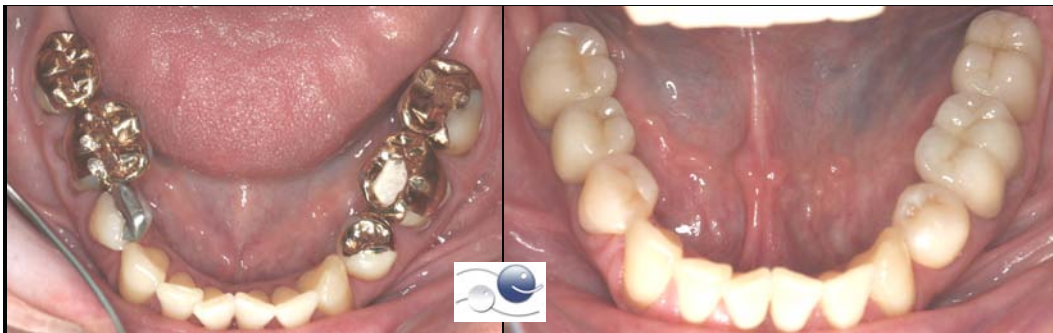

- 13) Observar que na PPR de encaixe não aparece grampo de retenção. Internamente a prótese de encaixe é idêntica a PPR convencional a grampo.

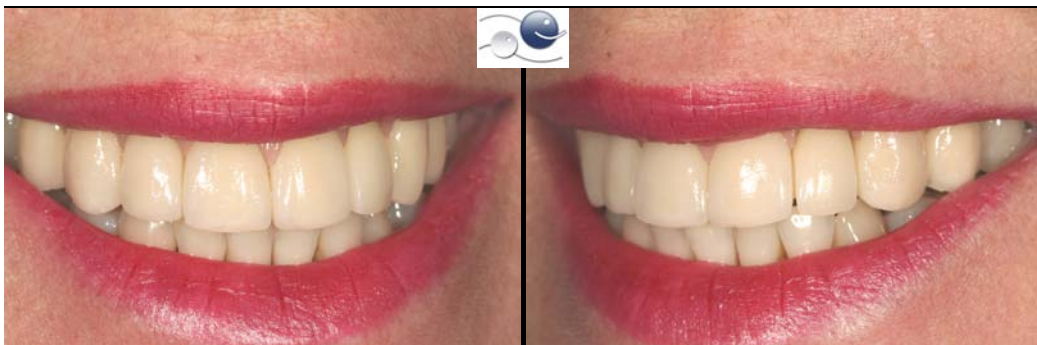Reabilitação inferior concluída



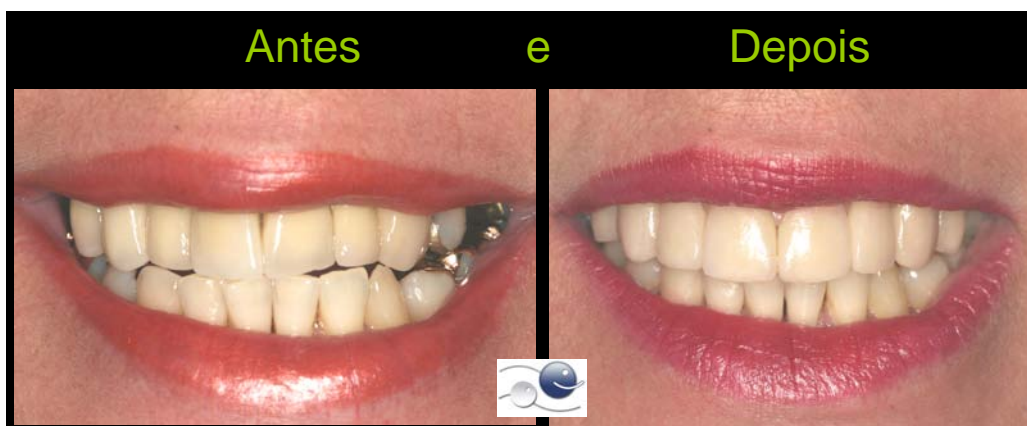- 14) Coroas de porcelana sobre implantes, sobre raiz natural e resinas fotopolimerizáveis reabilitaram a arcada inferior.



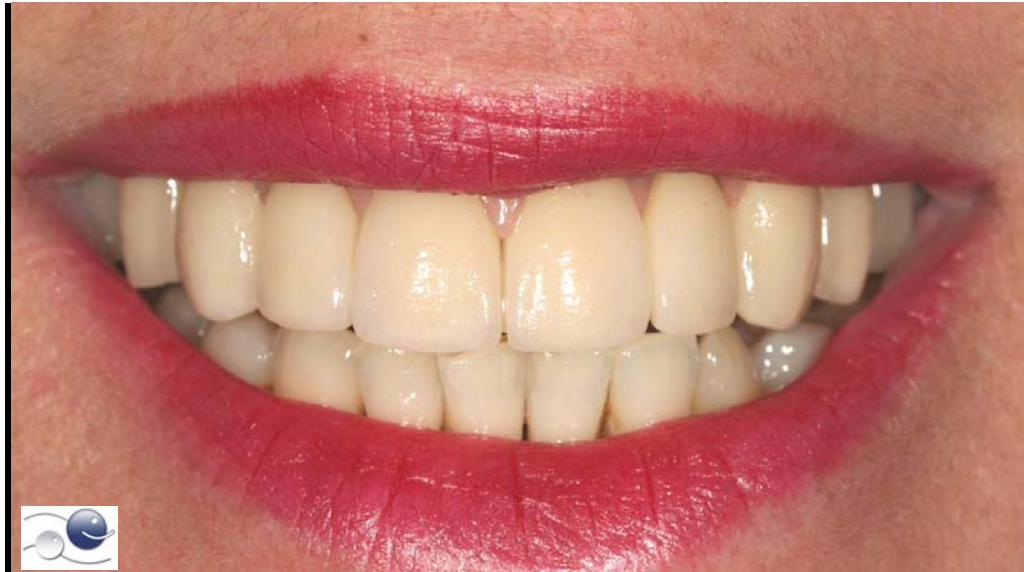- 15) Reabilitação inferior concluída (antes e depois).



- 16) Vista lateral direita e esquerda mostrando harmonia estética.



- 17) Vista extra-oral mostrando o início e o final do tratamento.



18) Sorriso final. A paciente melhorou a autoestima e a função mastigatória.